Lane Medical Library

Ueber einen Fall

von

Naevus pilosus.

(Mit 2 Abbildungen.)

Inaugural-Dissertation

zur

Erlangung der Doctorwürde

in der

Medicin, Chirurgie und Geburtshilfe

verfasst und der

hohen medicinischen Fakultät

der

kgl. bayer. Ludwig-Maximilians-Universität zu München

unter dem Präsidium des Herrn

Obermedicinalrat Prof. Dr. Bollinger

vorgelegt von

Alfons Dollmann

aus München.

München.

Buchdruckerei von M. Ernst.

1894.

Ueber einen Fall

von

Naevus pilosus.

(Mit 2 Abbildungen.)

Inaugural-Dissertation

zur

Erlangung der Doctorwürde

in der

Medicin, Chirurgie und Geburtshilfe

verfasst und der

hohen medicinischen Fakultät

der

kgl. bayer. Ludwig-Maximilians-Universität zu München

unter dem Präsidium des Herrn

Obermedicinalrat Prof. Dr. Bollinger

vorgelegt von

Alfons Dollmann

aus München.

München.

Buchdruckerei von M. Ernst.

1894.

Digitized by the Internet Archive
in 2026

https://archive.org/details/IA40153302_0016

Den teuren Eltern

zur

Feier der silbernen Hochzeit

in

steter Liebe und Dankbarkeit

gewidmet.

Als Naevus bezeichnet Lesser jene angeborenen Veränderungen der Haut, bei denen in erster Linie eine umschriebene Vermehrung des Pigments vorliegt, bei denen aber auch andere Teile der Haut, das Corium, der Papillarkörper, die Hornschicht hypertrophisch sein können.

Dementsprechend teilt derselbe die Naevi ein in zwei grosse Hauptgruppen, nämlich in die glatten Naevi (naevus spilus), bei denen es sich lediglich nur um abnorme Pigmentirung handelt, und in die warzigen Naevi (naevus verrucosus), bei denen auch andere Teile der Haut verändert, d. h. mehr oder weniger hypertrophisch sind. In dieser letztern Gruppe sind dann noch je nach der vorwiegenden Hypertrophie des einen oder anderen Hautgewebes zu unterscheiden naevi cornei, pilosi, papillosi und mollusciformes; doch bestehen hier die mannigfaltigsten Combinationen und Uebergänge, so dass eine strenge Durchführung dieser Einteilung nicht möglich ist.

Die glatten Naevi einmal zeigen von Linsengrösse bis Handflächengrösse und darüber die verschiedenartigsten Variationen, und sind an allen Stellen der äusseren Haut zu finden.

Dabei scheinen sie keinerlei Praedilektionsstellen zu haben.

Auch auf Uebergangsstellen zwischen Haut und Schleimhaut, nämlich auf dem Lippenrot und auf der

glans penis, kommen sie nicht selten vor. Die Farbe der glatten Naevi ist gelblich-braun oder braun, und ist bedingt einmal durch übermässig reichliche Pigmentablagerung auf der normal Pigmentführenden tieferen Schicht des rete mucosum, und zugleich durch eine Anhäufung im Corium und zwar so, dass das Pigment in strangartigen Anhäufungen von Zellen angeordnet ist, die dem Laufe der Blutgefässe folgen (Demiéville); ferner findet sich häufig Pigmentablagerung in der Adventitia der Gefässe.

Diese glatten Naevi wie auch alle übrigen Formen wachsen während des Extrauterinlebens nicht mehr weiter, sondern bleiben auf das einmal beschlagnahmte Gebiet beschränkt.

Die warzigen Naevi zeigen noch mehr Mannigfaltigkeit als die glatten.

Bei nur geringer Entwicklung sind sie wenig über die normale Haut erhoben, von unebener höckeriger Oberfläche, hellrot bis dunkel schwarzbraun gefärbt und meist mit zahlreichen Haaren bedeckt.

In stark entwickelten Fällen nehmen sie eine mehr papillomartige Beschaffenheit an, indem die einzelnen Erhabenheiten grösser und durch tiefe Furchen von einander getrennt werden.

Manchmal ist gleichzeitig eine bedeutende Hypertrophie der Hornschicht vorhanden, so dass jede einzelne Hervorragung von einer Hornmasse bis zu mehreren Millimeter Dicke bedeckt ist. Diese Formen sind mehrfach als circumscripte Ichthyosis beschrieben worden. Diese Naevi mit stark hypertrophischer Hornschicht sind manchmal von einem schmalen Saume umgeben, innerhalb dessen die Haut zwar verdickt ist,

aber weder abnorm starke Pigmentbildung noch Hornbildung zeigt. Es findet sich bei ihnen keine abnorm starke Haarbildung, sondern meist nur wenige Lanugohärchen.

In den Fällen hochgradigster Entwicklung, in denen auch das Unterhautbindegewebe einen wesentlichen Anteil nimmt, kommt es dann zur Entstehung förmlicher Tumoren oder zu geradezu elephantiastischen Neubildungen.

Die Naevi sind aber bei der Geburt häufig noch wenig gefärbt, sondern werden erst allmählich dunkler.

Eine Sonderstellung in Rücksicht auf das ätiologische Moment dürften die sogenannten Nervennaevi einnehmen. Von diesen schreibt nämlich O. Simon[1]), dass sie mit ziemlicher Wahrscheinlichkeit auf Störungen zurückzuführen sind, welche während des intrauterinalen Lebens das Nervensystem treffen.

Man findet nämlich Fälle von Naevus, in denen die Ausbreitung der Veränderungen vollständig mit dem Gebiete gewisser Nerven oder Nerven-Aeste zusammenfällt.

Weitaus die meiste Beachtung haben aber jene Naevi gefunden, welche gleichzeitig mit Hypertrichosis kombiniert sind, die Naevi pilosi.

Die Hypertrichosis an sich wird insoferne von den Naevi pilosi getrennt, als es sich hier speciell um abnormen Haarwuchs auf nicht pigmentierter Haut handelt.

M. Bartels unterscheidet hierin wieder eine Heterogenie oder Heterochronie der Behaarung, d. i. eine vorzeitige im Gefolge sexueller Frühreife auftretende Behaarung, die immer nur an den für das

betreffende Geschlecht typischen Stellen sich bildet, von der Heterotopie oder cirkumskripten Hypertrichosis an einer anscheinend unveränderten Hautpartie, welche normaler Weise bei keinem Geschlechte und zu keiner Zeit mit dichterem Haarwuchs bestanden hat.

Diese wurde besonders an der Sakral- und Lendengegend beobachtet, an letzterer mehrfach mit spina bifida kombiniert. (Virchow, Rizzoli.)

Doch tritt auch diese Art nie an Stellen auf, an welchen nicht einmal Lanugo sich findet, nämlich an Handtellern und Fusssohlen, Nagelgliedern der Finger und Zehen, ferner an der inneren Praeputialfläche und der glans penis, dann am roten Lippensaum und den oberen Augenlidern. Stets entwickelt sich die Wucherung aus praeformierten Haarkeimen.

Diese Heterotopie der Behaarung nun ist es, welche in Combination mit dem Naevus sehr häufig auftritt.

Bei den Naevi pilosi sowohl als bei der einfachen heterotopen Hypertrichosis sind die Haare fast immer weich, wollig oder seidenartig, mehr dem Wollhaar als dem wirklichen Haare gleich.

Daraus zog Prof. A. Ecker[2]) die Schlussfolgerung, dass man die Hypertrichosis universalis als eine Bildungshemmung auffassen müsse, als eine Persistenz und Fortbildung des embryonalen Haarkleides.

Prof. H. v. Ranke[2]) hat weiterhin in „einem Fall von abnormer Behaarung bei einem Kinde“ gezeigt, dass dieser Satz Eckers sich auch auf cirkumskripte Hypertrichosis und Naevus pilosus anwenden lasse. H. v. Ranke hat in dieser Darlegung auch auf die übereinstimmende Haar-Richtung der hyper-

trophischen Haarpartieen mit dem an den gleichen Stellen befindlichen foetalen Lanugo hingewiesen.

Ueber die Richtungslinien des embryonalen Haarkleides berichtet schon B. Osiander[6]) in den Commentationes soc. reg. scient. Götting. Vol. IV. ad annos 1816—1818 u. a.

In capillata parte verticis forma supra fontanelli posterioris locum explicantur capilli, ita ut anterior capillitii antiarum pars frontem versus dirigatur et ad utrumque latus diffundatur, posterior vero seu caesaries primo nucham versus inclinetur, ad latera autem ab imo ad aures ascendat et introrsum dirigetur.

In dorso fetus lanugo quoque convergentibus radiis ad mediam corporis partem concurrit, ita quidem ut supra scapulas ab imo ad humeros inclinetur, infra illas autem in costarum directione concurrat, intra scapulas autem et in fine vertebrarum lumborum directio sit fere verticillata et a coccygis osse ad iliorum cristas et gluteos discedat.

Sehr eingehend hat sich speciell Prof. Eschricht[4]) mit den Richtungslinien des Lanugo beschäftigt und hat seine Erfahrungen hierüber in „Müllers Archiv Jahrg. 1837“ veröffentlicht. Er schreibt dort u. a. (pag. 46): „So wie die Schleimdrüsen und die Haare im 6—7monatlichen Fötus in Bogen, Strömen u. s. w. gelagert sind und so also, wie ihre Richtung auf der beigefügten Tafel angegeben sind, gerade so bleibt auch die Richtung der Haare an den erwachsenen Menschen.“

ibid. pag. 54: „Der quere Schulterstrom geht nach aussen um die Schulter unter dem Deltoides herum und bricht sich in einem öfters unregelmässigen Kreuze auf der folgenden Strömung, oder verschwindet mehr

allmählich vorn am Arm. Seine Bogen divergieren sehr stark und gehen fast in ganz entgegengesetzter Richtung, die oberen auf den Deltoides fast senkrecht aufsteigend und darauf so nach hinten biegend, die unteren hingegen fast gerade absteigend."

ibid. pag. 57: „Die hinteren Bögen der Seitenströme schlagen sich um die Seiten des Körpers auf den Rücken, und stossen dort in der Mittellinie mit den hinteren Mittelströmen zusammen. Auf dieser langen Strecke ist ein jeder Bogen sehr stark S-förmig gedreht, so dass er hinten erst steil aufwärts steigt, dann dicht an der Mittellinie noch schroffer hinabsteigt."

Grosse Berühmtheit haben die dieser Arbeit beigefügten Federzeichnungen erlangt, welche gemeiniglich unter dem Namen „Eschricht'sche Tafeln" bekannt sind.

Die eine derselben ist nebenstehend unter einfacher Angabe der Pfeilrichtungen, soweit es hier zweckdienlich ist, wiedergegeben.

Ueber die Lokalisation dieser Naevi pilosi ist zu bemerken, dass sie im Gegensatz zu den anderen Muttermälern fast durchweg bilateral symmetrische Ausdehnung haben (M. Bartels l. c.[5a]) und ihren Ausgang immer von der Medianlinie des Rückens oder Nackens nehmen. Ihr Auftreten ist nur durch Atavismus zu erklären, wenn schon derselbe bis jetzt im Sinne der Descendenzlehre noch nicht ganz sicher ist. (Osc. Simon l. c.[1])

Dass ausnahmsweise wohl auch naevi pilosi unilaterales im Verbreitungsbezirk bestimmter Nerven sich entwickeln können, zeigt unter anderen ein von Fr. A. von Ammon[5a]) abgebildetes, das Gebiet des zweiten Trigeminusastes okkupierendes Mal.

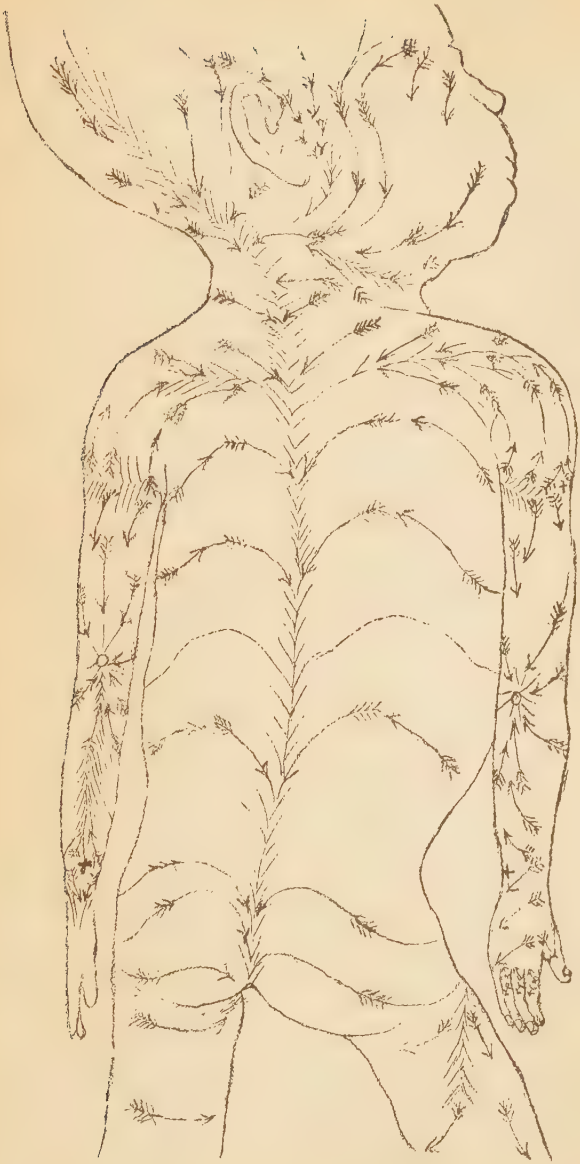

Ziemlich zahlreich jedoch sind die Beispiele von bilateral-symmetrischem Naevus pilosus.

So berichtet Michelson[5a]) über einen schwimmhosenartigen Naevus pilosus, welchen Dr. Schulz in Königsberg an einem militärpflichtigen Schuhmachergesellen beobachtet hat, und führt nach der ausführlichen Schilderung dieses Falles als Analoga Beispiele an, welche von anderen Autoren beschrieben worden sind: wie die im Bureau des Lancet in London vorgestellte Indianerin Orangutana, den von Hebra (l. c. S. 30) erwähnten Mailänder Fall, H. Hildebrandts Fall 1 (l. c.), Ruggieri's Fall.

Als Beschreibungen von anderen „umfangreichen tierfellartigen" naevi pilosi erwähnt er weiterhin die Fälle von Schoenwald, Hebra, Paget, Smith und Groos (l. l. c. c.)

Einen sehr schönen Fall „über abnorme Behaarung bei einem Kinde" beschreibt ferner, wie schon oben erwähnt, Prof. H. v. Ranke, (Zeitschrift für Ethnologie und Urgeschichte, Jahrg. 1883, No. XII). Es handelt sich hier um ein 14 Tage altes Mädchen, dessen Rücken vom Nacken beginnend bis zum untersten Brustwirbel mit einem dichten Pelze von 2—3 cm langen, schlichten braunen Haaren bedeckt war.

Dieser dichte braune Pelz bedeckte die linke Schulter vollkommen, die rechte teilweise und zog sich über Hals und oberen Teil der Brust schräg herab bis zur linken Brustwarze. Ausserdem waren an verschiedenen Körperstellen kleine Naevi zu sehen. Die Haut im Gebiete der grösseren Haarwucherung sowohl als der übrigen kleinen Naevi war pigmentiert, verdickt und warzig.

Nach diesen verschiedenen Fällen will ich einen

weiteren beschreiben, der im Ganzen und Grossen ein Analogon zu dem von Prof. H. v. Ranke beschriebenen bildet, in einzelnen Dingen aber doch einige Eigentümlichkeiten darbieten dürfte:

Hans Hölzl, das siebente Kind (illeg.) der ledigen Händlerin J. Hölzl ist geboren am 24. Juni 1890. Derselbe ist am Rücken mit einer abnormen Haarwucherung bekleidet, welche gewissermassen als Fortsetzung der Haupthaare erscheint und bis zum ersten Lendenwirbel reicht, während sie seitlich sich bis über die Schultern hin ausdehnt und nach vorn von den beiden Schlüsselbeinen begrenzt ist, am Halse selbst aber beiderseits seitlich nach vorne an dem hinteren Rande der m. m. sternocleidomastoidei ihre Begrenzung findet.

Von den Schultern entsprechend dem collum humeri zieht die hintere untere Grenze beiderseits vollkommen symmetrisch in S-förmigen Bogen über den Rücken zur Wirbelsäule hinab.

Die ganze von diesem Haarkleide bedeckte Fläche ist zugleich pigmentiert und mehr oder minder verdickt. Doch zeigt weder die Hypertrichosis selbst noch auch die darunter befindliche veränderte Haut ein einheitliches Bild.

Inmitten des Naevus befindet sich nämlich ein Fleck von annähernd rhombischer Gestalt, welcher den siebenten Halswirbel als Mittelpunkt hat. Diese Stelle ist im Gegensatz zu den übrigen Partien schmutzig aschgrau gefärbt und erstreckt sich in der vertikalen Diagonalrichtung über der Wirbelsäule vom vierten Halswirbel bis zum vierten Brustwirbel, während ihre seitliche Ausdehnung etwa vier Centimeter an beiden

Seiten vom letzten Halswirbel weg beträgt. Die Farbe ist am hellsten, nahezu weiss, in der Mitte und weicht nach aussen hin einem schmutzigen Grau, in welchem zahlreiche kleinste Pigmentflecke eingestreut sind.

Um diesen Fleck herum ist fast kreisförmig ein einige Centimeter breiter Ring von etwas stärkerer Pigmentierung. Doch ist in seinem Bereich die Haut ebenso wenig verdickt als in der zentralen Partie. In der Mitte des hellen Fleckes ist noch eine atrophische Stelle der Haut wahrzunehmen, offenbar die Narbe eines verheilten pathologischen Prozesses.

In dem ringförmigen Teile sind die eingelagerten Pigmentflecke etwa linsengross, von grüngelbbrauner Farbe. Nach aussen hin nimmt die Pigmentierung zu und die Haut wird allmählich verdickt.

Nach oben hin bis zum Ansatzpunkt des Cucullaris am Hinterhauptbein und seitlich den oberen Partieen dieses Muskels entsprechend ist die Haut so stark verrukös verdickt, dass zwischen den einzelnen Erhabenheiten sich tiefe Furchen zeigen. Diese Hautwucherungen sind intensiv schwarz gefärbt.

Nach vorn gegen die Claviculae zu nehmen diese Erhabenheiten ab und weichen allmählich einer weniger hypertrophischen Hautpartie, welche in den Supraclaviculargruben und über den Schultern eine hellrote Färbung hat. Die Hautfarbe der Schultern, entsprechend den m. m. deltoidei, geht allmählich in eine bräunliche über, die Erhabenheiten sind aber hier fast vollständig geschwunden.

Vom vierten Brustwirbel abwärts ist an der Wirbelsäule die Haut wieder hypertrophisch und rot, gleichwie an den übrigen äusseren Partieen des Naevus. An manchen

Stellen zeigen sich Streifen von warziger Beschaffenheit, namentlich über der rechten Schulterblattgegend. Ausserdem sind noch einzelne Papeln derart hypertrophisch, dass sie über die übrige Haut deutlich sich erheben, wie z. B. über der linken Schulter.

Die Haarmenge richtet sich im Ganzen und Grossen nach der Art der Pigmentierung. Fast ganz fehlt der Haarwuchs auf dem zentralen hellen Fleck und nur spärlich sind auf dem diesen umgebenden Ring Haare zu finden. In gleicher Weise zeigt sich der Haarmangel auch auf den warzigen Erhebungen der Nackengegend. Reichlich aber sind die Haare am unteren Teil im Rücken zu beiden Seiten der Wirbelsäule und von da beiderseits schräg nach aussen aufwärts gegen die Schultern hin und auf den Schultern.

Die Haare des Naevus sind glänzend lichtbraun, glatt, nur an einzelnen Stellen gekräuselt und seidenweich, während das Kopfhaar dunkelbraun und stark ist, und haben eine Länge von durchschnittlich 3 cm.

Die Richtung der Naevushaare entspricht, wie aus dem untenstehenden Bilde zu ersehen ist, genau den Richtungs-Linien des embryonalen Haarkleides (vergl. obige Tafel), wie sie Eschricht geschildert hat.

Dies dürfte ein Beweis sein für die Begründung der Ansicht des Prof. H. v. Ranke, dass auch die Haare der Naevi pilosi eine Persistenz und Fortbildung der Lanugohaare seien.

Ausser dem grossen Naevus finden sich am Rücken noch mehrere kleine, etwa linsengrosse Pigmentflecke, und über dem fünften Lendenwirbel etwa ein Markstück grosses Mal von schwach graubrauner Färbung,

welches z. T. mit mehreren 3 cm langen Haaren von der oben geschilderten Beschaffenheit bedeckt ist.

Ein weiterer etwa Pfennig grosser ähnlich pigmenttierter Fleck befindet sich in der Innenseite der rechten Wade.

Der grosse Naevus war nach der Angabe der Mutter bei der Geburt vollständig schwarz und mit einem gleichmässig dichten Fell überdeckt; auch die kleinen Naevi waren früher viel stärker pigmentiert

Die Haare waren anfangs viel länger und stärker als jetzt, mussten öfters abgeschnitten werden und blieben dann im Wachstum allmählich zurück. Ebenso verlor die Pigmentierung mit dem zunehmenden Alter des Knaben an Intensität.

Die oben beschriebene helle Partie inmitten des Naevus besteht erst seit November 1892, als der Knabe mehrere Wochen hindurch an einem Abszess zu leiden hatte, wobei die durch diesen Abszess entstandene Entzündung genau die Ausdehnung der jetzt annähernd pigmentfreien Hautpartie hatte.

Infolge dieser Entzündung verschwand die Hypertrophie der Haut und zum grössten Teil das Pigment. Zugleich fielen die hier vorher dicht stehenden Haare fast sämmtlich aus, ohne wieder ersetzt zu werden.

Da die Angaben der Mutter des Knaben in ihrer Richtigkeit kaum bezweifelt werden können, so dürfte es wohl ein neuer Beweis dafür sein, dass nicht nur bei Allgemeinerkrankungen der Haut, die eine Abschuppung der Cutis zur Folge haben, Pigmentbildungen verschiedener Art verloren gehen (es sind einige Fälle bekannt, in welchen sogar Ichthyosis durch Scarlatina beseitigt wurde), sondern dass auch

entzündliche Prozesse der Haut von nur ganz geringer Ausdehnung wie Abszesse, Eiterungen schlecht heilender Wunden etc. die Fähigkeit haben. Naevi zum Verschwinden zu bringen und eine Pigment-Neubildung durch Verkümmerung der pigmentbildenden Zellen zu verhindern.

Experimentell hat Prof. H. v. Ranke bei kleinen Naevi an Kindern schon vielfach die Richtigkeit dieser Ansicht gezeigt. Er impfte nämlich die Kuhpockenlymphe bei impfpflichtigen Kindern, welche an den Armen kleine Muttermäler hatten, in diese Naevi ein und fand, dass nach der Vernarbung der entstandenen Impfblasen die Naevi verschwunden waren.

Ueber das Verhalten der Pigmentierung der Haut bei pathologischen Prozessen schreibt Dr. O. Schellong in seinen „Beiträgen zur Anthropologie der Papuas“ (Zeitschrift für Ethnologie, Jahrg. 1891, pag. 174) folgendes:

„Die Anregung zur Pigmentbildung ist in den Tropen eine sehr grosse; die Beobachtung, dass sich dunkelbraune Pigmentflecke beim Europäer ganz gewöhnlich bilden, wenn oberflächliche, längere Zeit eiternde Wunden und Schrunden, besonders an den Unterschenkeln, vernarben, ist eine alltägliche. Da die Europäer Beinkleider tragen, so lässt sich zur Erklärung dieser Thatsache die direkte Einwirkung des grellen Sonnenlichtes nicht heranziehen, und man wird, je nachdem man der einen oder der anderen der heutzutage über die Pigmentbildung geltenden Anschauungen beitreten will, entweder annehmen, dass in der Wunde eine Umwandlung des Blutfarbstoffes in Pigment stattgefunden, oder dass die Wunde gewisser-

massen auf die Pigment bildende Malpighi'sche Schicht als formativer Reiz eingewirkt hat."

„Nichtsdestoweniger ist aber die Einwirkung des grellen Sonnenlichtes bei der Pigmentbildung nicht wegzuleugnen; wie beim Europäer, so zeigen sich auch beim Papua diejenigen Partieen der Haut dunkler braun, welche nicht gedeckt sind, heller braun diejenigen, welche teilweise gedeckt sind, wie die Innenflächen der Arme, die Hautstellen unterhalb der Mama u. s. w., fast weiss sogar diejenigen Hautpartieen, welche sozusagen vollständig gedeckt sind, wie die Handflächen und Fusssohlen."

„Auch treten die Pigmentierungen im Bulbus des Papua vorzugsweise in dem Bereich der Lidspalte (als horizontaler Pigmentstreifen) auf, also da, wo das Sonnenlicht direkt hintrifft; bei den Pigmentflecken der Schleimhaut der Lippen, der Wangen oder der Zähne, welchen man gelegentlich, wenn auch nicht sehr häufig begegnet, liegt die Vermutung nahe, dass hier vielleicht Verschwärungen oder entzündliche Prozesse vorangegangen waren."

„Am meisten auffallend ist es nun, gelegentlich Papua mit pigmentfreien, also weissen Narben anzutreffen. Ich sah solche weisse Male einigemal am Unterschenkel; sie waren meist über thalergross und tief eingezogen und liessen darauf schliessen, dass hier tiefgreifende Ulcerationen bestanden hatten. Es liegt also die Thatsache vor, dass sich beim Papua auf oberflächlichen Narben das Pigment wieder herstellt, bei tiefgreifenden Wunden dagegen die Fähigkeit der Reproduktion des Pigments verloren geht."

„Da aber ist, wie ich glaube, ein weiterer Beweis

für die Anschauung erbracht, dass das Pigment nicht ein Abkömmlung des Blutes, bezw. des Blutfarbstoffs ist (denn es müsste sich dann doch überall da auf der Oberfläche des Körpers bilden können, wo eine Blutcirkulation stattfindet, also auch auf Narben), sondern dass dasselbe ein Produkt der Malpighi'schen Schicht ist; geht diese, wie bei tiefen Wunden, verloren, so vermag sich das Pigment hier nicht mehr zu erneuern. Bei Individuen, welche, wie bei Assap, schuppenhäutig sind, müsste man hingegen annehmen, dass dadurch die dauernde Anwesenheit des die Hautkrankheit erzeugenden Pilzes, das rete Malpighii, so sehr in seiner Ernährung beeinträchtigt wurde, dass es die Fähigkeit, Pigment zu produzieren, überhaupt eingebüsst hat."

Nach langen Bemühungen gelang es mir, die Mutter des Knaben zu überreden, dass sie mir gestattete, ein Teilchen aus der pigmentierten Haut zu excidieren. Das also gewonnene Stückchen habe ich aus der verrukösen Partie rechts am Nacken entnommen und in Längs- und Quer-Schnitten untersucht. Praep. s. Anm.

Betrachten wir die ausgeschnittene Hautwucherung von aussen nach innen (auf einem Querschnitt) so sehen wir sie überdeckt allenthalben von einer ziemlich geringfügigen Schichte verhornter Epidermis.

An Stellen, an denen sich starke Einbuchtungen bemerkbar machen, finden wir deutlich ausgesprochene, zum Teil konzentrisch geschichtete Epithelperlen.

Anm. Die Herstellung der mikroscopischen Präparate geschah in der Weise, dass zunächst das Stück in absolutem Alkohol fixiert wurde; dann wurde ein Teil der Schnitte in Haematoxylin und Eosin gefärbt, der andere in Ammoniak-Lithium-Carmin und Pikrinsäure.

Als eigentümlich mag noch erwähnt werden, dass schon innerhalb der verhornten Epidermislage die Reste pigmenthaltiger Zellen nachzuweisen sind.

Auf die Hornlage folgt das gewucherte Rete, das sich uns ganz im Typus des vulgären dendritisch verzweigten Papilloms repräsentiert. Es treten allenthalben auch sekundäre und tertiäre Papillenbildungen auf.

Die Retezapfen erweisen sich als breite, zuweilen ziemlich stark in die Tiefe greifende Zapfen; insbesondere ist es die Schicht der cylindrischen Basalzellen, die uns allenthalben als die Trägerin des Pigments erscheint.

Abgesehen von diesem in den Basalzellen abgelagerten gelblich braunen Pigment finden wir dann noch des weiteren in den interpapillären Räumen vereinzelte Pigmentschollen von verschiedenartigster Gestaltung und als dritten Ort der Pigmentablagerung haben wir dann schliesslich die intercellulären Zellkonglomerate selbst anzusehen, in denen wir nicht selten ganz nach Analogie der pigmentirten Sarkome den Farbstoff sowohl an die grösseren endotheloiden Zellen gebunden, als auch in die Gewebsinterstitien eingelagert vorfinden.

An manchen Stellen ist der Pigmentfarbstoff hauptsächlich in die die Zellen umlagernden Bindegewebsschichten eingelagert.

Das interpapilläre Bindegewebsstroma setzt sich zusammen aus einem einfachen, ziemlich formlosen Gewebe mit verhältnismässig zahlreichen, zelligen Elementen.

Gefässe finden sich im ganzen und grossen nicht übermässig viele, jedoch lässt sich in ihrem Querschnitt

eine leichte Verdickung und Wucherung der Intima wahrnehmen.

Nicht zu selten lassen sich inbesondere noch in den interpapillären Regionen Lymphspalten nachweisen, deren Endothel ebenfalls unverkennbare Proliferationserscheinungen aufweist, ja es stehen diese Lymphräume häufig in einem direkten Kontakt mit den interpapillären Zellhaufen und Zellsträngen, zuweilen derart, dass es den Anschein gewinnt, als ob die letzteren direkt aus dem Endothel der Lymphbahnen sich hervorgebildet hätten. Auch in den tiefsten Partieen des excidierten Hautstückes lässt sich dieses Verhältnis noch weiter verfolgen.

Querschnitte von Haaren sind im ganzen und grossen nur spärlich anzutreffen, ebenso wie die drüsigen Elemente: Schweiss- und Balgdrüsen ebenfalls nur in äusserst geringer Anzahl sich nachweisen lassen.

Nach v. Recklinghausen lässt sich daraus im Ganzen entnehmen, dass hier in den tieferen Schichten ein Lymphangiofibrom zu Grunde liegt und dass sekundär daraus eine Auswachsung der Retepapillen stattgefunden hat.

Der Knabe ist im Uebrigen kräftig entwickelt und hat ausser an dem erwähnten Abscess nie an einer Krankheit zu leiden gehabt.

Die Mutter ist vollständig normal gebaut, ebenso zeigten nach deren Angabe die neun Geschwister des Kindes, von denen acht bereits gestorben sind, keinerlei Abnormitäten.

Der Vater des Kindes aber, ein lediger Schuhmacher, hat in gleicher Weise wie der Knabe einen

sehr kräftigen Haupt-Haarwuchs, welcher sich namentlich an der Stirne bemerkbar macht. Dieselbe ist nämlich, wie auch beim Kinde, ziemlich weit über die tubera frontalia herein mit starken, wenn auch kürzeren Haaren bedeckt, welche sich vom übrigen Haupthaare jedoch in nichts unterscheiden.

Ausserdem finden sich über beiden Schultern entsprechend der Ausdehnung der m. m. deltoidei ziemlich zahlreiche feine Härchen, so dass man wohl beim Kinde an eine gewisse hereditäre Disposition zur Hypertrichosis denken könnte. Im Rücken aber sind beim Vater keinerlei Spuren von Haaren zu sehen, ebenso wenig ist am ganzen Körper eine Pigmentierung wahrzunehmen.

Untenstehendes Bild, welches nach der Natur gezeichnet ist, stellt die Verhältnisse dar, wie sie der grosse Naevus in seiner Ausdehnung am Rücken darbietet.

Zum Schlusse erfülle ich noch die angenehme Pflicht, meinen hochverehrten Lehrern den besten Dank auszusprechen, insbesondere Herrn Obermedicinalrat Prof. Dr. Bollinger für die Uebernahme des Präsidiums, Herrn Prof. Dr. Johannes Ranke für das wohlwollende Entgegenkommen bei Aufsuchung der Literatur, und Herrn Privatdozenten Dr. R. Haug für die liebenswürdige Unterstützung bei der Herstellung der mikroscopischen Präparate.

Als Literaturquellen dienten mir folgende Werke:

1. „Die Lokalisation der Hautkrankheiten", von Dr. Oskar Simon.
2. Zeitschrift für Ethnologie und Urgeschichte, Jahrg. 1883, Nr. XII. „Ueber einen Fall von abnormer Behaarung bei einem Kinde," von Prof. Dr. Heinrich v. Ranke.
3. Zeitschrift für Ethnologie, Jahrg. 1891: „Beiträge zur Anthropologie der Papuas von Dr. O. Schellong. pag. 174 ff.
4. Müller's Archiv, Jahrg. 1837: „Ueber die Richtung der Haare am menschlichen Körper," von Prof. Dr. Eschricht.
5. Ziemssen's Handbuch der speciellen Pathologie und Therapie. Bd. XIV. pars II:
   a) „Anomalien des Haarwuchstums und der Haarfärbung" von Dr. Michelson. pag. 94 ff.
   b) „Anomalien der Hautfärbung" von Dr. Lesser pag. 162 ff.
6. Commentationes societatis regiae scientiarum Goettingenses recentiores. Volumen IV. ad annum 1816—1818 (Göttingen 1820):

   B. Osiander: De homine, quomodo formetur continuatae observationes, spectantes inprimis epidermidem, cutem et pilos fetuum. Praelectio habita in concessu societatis regiae scientiarum. 25. Juli 1818.